TRIỂN LÃM POSTER KHOA HỌC
DENGUE IN ACTION
SỐT XUẤT HUYẾT DENGUE: ỨNG DỤNG KHOA HỌC VÀO THỰC TIỄN HƯỚNG TỚI MỤC TIÊU QUẢN LÝ TOÀN DIỆN

SỐC MẤT MÁU DO XUẤT HUYẾT TIÊU HÓA Ở TRẺ MẮC SỐT XUẤT HUYẾT DENGUE NẶNG: THÁCH THỨC TRONG CHẨN ĐOÁN VÀ XỬ TRÍ

Tác giả: Nguyễn Công Quốc | Email: nguyencongquoc08081999@gmail.com | Điện thoại: 0335545422
Khoa Hồi sức tích cực, Cấp cứu Nhi – Trung tâm Nhi – Bệnh viện Trung ương Huế

TÓM TẮT / ABSTRACT

TÓM TẮT: Trẻ nam 15 tuổi mắc sốt xuất huyết Dengue nặng, biến chứng xuất huyết tiêu hóa nặng với nôn máu tái diễn, đi cầu phân đen, huyết áp kẹt và Hct giảm. Nội soi cấp cứu phát hiện ổ loét hành tá tràng Forrest Ib, được can thiệp cầm máu bằng hemoclip và tiêm adrenaline. Trẻ tái xuất huyết nhiều lần, cần truyền 6000ml máu. Sau 5 ngày hồi sức tích cực, tình trạng ổn định; trẻ xuất viện sau 2 tuần điều trị.

ABSTRACT: A 15-year-old boy with severe dengue developed massive gastrointestinal bleeding, presenting with recurrent hematemesis, melena, narrowed pulse pressure, and a declining hematocrit level. Emergency upper gastrointestinal endoscopy revealed a Forrest Ib bleeding duodenal bulb ulcer. Endoscopic hemostasis was achieved using hemoclip placement and adrenaline injection. The patient experienced multiple episodes of recurrent gastrointestinal bleeding, requiring transfusion of approximately 6,000 mL of blood products. After 5 days of intensive care, his clinical condition stabilized. He was subsequently discharged after 2 weeks of treatment.

MỤC TIÊU NGHIÊN CỨU

① Mô tả biểu hiện lâm sàng và diễn tiến nặng của xuất huyết tiêu hóa trên bệnh nhi sốt xuất huyết Dengue.

② Trình bày quá trình hồi sức, truyền máu và can thiệp nội soi cầm máu.

ĐỐI TƯỢNG – PHƯƠNG PHÁP NGHIÊN CỨU

- Thiết kế nghiên cứu: Báo cáo ca lâm sàng trên bệnh nhi 15 tuổi tại Trung tâm Nhi khoa, Bệnh viện Trung ương Huế vào tháng 9/2026.
- Phương pháp đánh giá: Theo dõi lâm sàng, xét nghiệm, nội soi, truyền máu, đáp ứng hồi sức.

KẾT QUẢ

1. Đặc điểm lâm sàng khi vào viện

Cơ quan	Đặc điểm lâm sàng
Toàn trạng	Tỉnh táo, vẻ mệt, A/AVPU. Da môi hồng nhợt, không xuất huyết dưới da
Sinh hiệu	Mạch: 102 lần/phút, Nhiệt 38,6 độ C, Nhịp thở: 23 lần/phút, Huyết áp: 150/62/74 mmHg
Hô hấp	Thở đều, không gắng sức. Phổi thông khí đều 2 bên, chưa nghe ran
Tuần hoàn	Mạch tứ chi rõ, chi ấm, CRT<2s, tim đều, T1T2 nghe rõ
Tiêu hoá	Nôn 01 lần ra dịch nâu, đi cầu phân đen 2 lần, gan lách không lớn, bụng mềm, phản ứng thành bụng âm tính
Tiết niệu	Không tiểu buốt, tiểu vàng, không cầu bàng quang
Thần kinh	Đau đầu, dấu màng não âm tính
Cơ quan khác	Họng đỏ nhẹ, các cơ quan khác chưa phát hiện bất thường

2. Diễn tiến cận lâm sàng

Thông số	Trước hồi sức	Hồi sức	Sau hồi sức
Hb (g/dL)	14.1	5.2	10.8
Hct (%)	40.7	20.8	32
Tiểu cầu (G/L)	222	78	207
WBC (G/L)	10.9	2.4	10.9
PT (giây) / INR		16.5 / 1.49	90/ 1.07
aPTT (giây)		195	51.9
Fibrinogen (g/L)		1.45	1.6
Lactate (mmol/L)	1.38	3.2	0.8
AST/ALT (U/L)	32.8/9.8	43/102	54/46
Creatinine (µmol/L)	71	71	48
Na/K (mmol/L)	128/3.6	121/3.1	132/3.2
Huyết áp thấp nhất (mmHg)	100/50	75/40	110/60
MAP thấp nhất (mmHg)	66	51	76
Nước tiểu (mL/kg/giờ)	2.2	1.0	2.8

DIỄN TIẾN LÂM SÀNG VÀ ĐIỀU TRỊ

Ngày 3
Sốt cao, nôn dịch đà nâu, đi cầu phân đen

Ngày 4
Nôn ra máu bầm, Huyết áp kẹt, Hb giảm, Hct giảm Hồi sức dịch, truyền máu

Ngày 4 - 5
Nôn ra máu, huyết áp kẹt, Hct giảm, Hb giảm, tiểu cầu 78G/L, tràn dịch màng bụng lượng ít. Nội soi lần 1,2 (hemoclip+ adrenaline). Truyền 6000ml máu.

Ngày 6
Nội soi lần 3 (hemoclip + adrenaline)

Ngày 7 - 14
Theo dõi xuất huyết
Tiếp tục điều trị loét tá tràng
Xuất viện

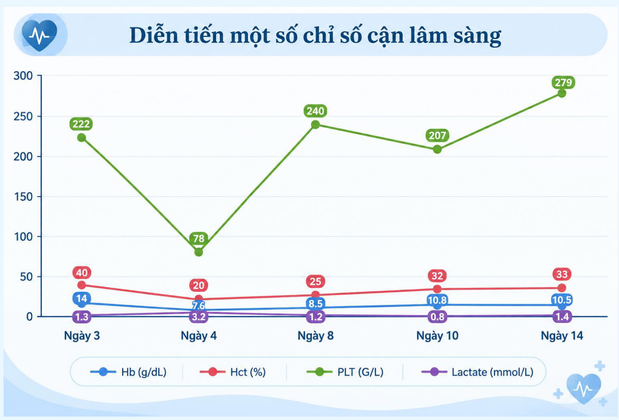

DỊCH TRUYỀN & CHẾ PHẨM MÁU ĐÃ DÙNG

DỊCH TINH THỂ 55 ml/kg | **HỒNG CẦU KHỐI** 100 ml/kg | **HUYẾT TƯƠNG** 10 ml/kg | **TIỂU CẦU** 10ml/kg


Thực quản: Không thấy thương tổn nghi ngờ xuất huyết


Dạ dày: Lòng dạ dày đọng ít máu tươi lẫn máu cục, không thấy tổn thương xuất huyết


Tá tràng: Mặt trước hành tá tràng có ổ loét KT ~5 mm, đáy có cục máu đông, đang chảy máu rỉ rả (Forrest Ib)


Nội soi lần 1,2: 02 hemoclip và tiêm Adrenalin. Máu ngừng chảy.

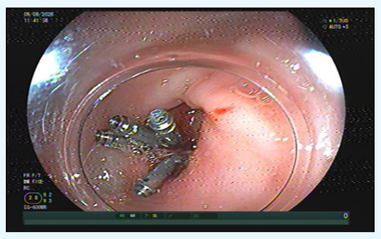
Nội soi lần 3: 04 hemoclip và tiêm Adrenalin cầm máu.

KẾT LUẬN NỘI SOI: LOÉT HÀNH TÁ TRÀNG FORREST Ib ĐÃ KẸP HEMOCLIP VÀ TIÊM CẦM MÁU

KẾT LUẬN & ĐỀ XUẤT

① Xuất huyết tiêu hóa là biến chứng nặng nhưng có thể dễ bị bỏ sót trong sốt xuất huyết Dengue.

② Nội soi tiêu hóa đóng vai trò quan trọng trong xác định nguồn chảy máu và điều trị

③ Trong Dengue nặng, không nên quy mọi biểu hiện sốc cho thoát huyết tương; khi Hct giảm kèm biểu hiện xuất huyết hoặc huyết động xấu đi, cần nghĩ đến mất máu do xuất huyết tiêu hóa và xử trí phù hợp.

ĐỀ XUẤT
- Theo dõi sát dấu hiệu sốc, hiệu áp, CRT, nước tiểu, Hct.
- Phối hợp sớm hồi sức, truyền máu và nội soi với chuyên khoa Tiêu hóa.
- Ưu tiên điều chỉnh rối loạn đông máu và chế phẩm máu phù hợp.

TÀI LIỆU THAM KHẢO

1. Bộ Y tế. Quyết định 2760/QĐ-BYT ngày 04/07/2023. Hướng dẫn chẩn đoán, điều trị sốt xuất huyết Dengue.

2. WHO. Integrated Guidelines for Clinical Management of Arboviral Diseases. 2025.

3. NICE. Clinical Guideline: Upper Gastrointestinal and Ulcer Bleeding.

4. ASGE/ESGE guidance on endoscopic diagnosis and management of nonvariceal upper GI hemorrhage.