HỘI CHỨNG TĂNG VIÊM NẶNG GÂY TỔN THƯƠNG GAN NẶNG TRONG SỐT XUẤT HUYẾT DENGUE: BÁO CÁO TRƯỜNG HỢP HAI CA ĐIỀU TRỊ THÀNH CÔNG VỚI CORTICOID

Thông tin về tác giả: BS. CKI. LỮ NGUYÊN PHÁT, TS. BS. HUỲNH TRUNG TRIỆU, BS. CKII. TRƯƠNG NGỌC TRUNG, BS. CKII. PHAN VĨNH THỌ
Đơn vị công tác: Khoa Nhiễm D và Khoa Cấp cứu – Hồi sức tích cực – Chống độc, Bệnh viện Bệnh Nhiệt đới
Thông tin liên hệ: Email: bsnt.nguyenphat@gmail.com. Số điện thoại: 0906775405. Địa chỉ: 93 đường 702 Hồng Bàng, phường Minh Phụng, TP. Hồ Chí Minh

TÓM TẮT

- Tổn thương gan trong bệnh cảnh sốt xuất huyết Dengue là một trong những biến chứng thường gặp, có thể diễn tiến đến suy gan và tử vong và là một thách thức lớn đối với các nhà lâm sàng. Cơ chế bệnh sinh gồm đa yếu tố như thiếu máu nuôi trong bệnh cảnh sốc hoặc xuất huyết, do virus Dengue tấn công trực tiếp hoặc qua trung gian miễn dịch. Trong đó, tổn thương gan nặng do rối loạn đáp ứng miễn dịch và đáp ứng viêm quá mức vốn được biết là một cơ chế còn tồn tại nhiều điều chưa rõ.
- Corticoid mặc dù có cơ sở về mặt lí thuyết trong việc kiểm soát phản ứng viêm. Tuy nhiên các bằng chứng hiện tại chưa đủ để khuyến cáo sử dụng thường quy, đặc biệt tính hiệu quả và an toàn cũng chưa được hiểu biết đầy đủ ở nhóm đối tượng sốt xuất huyết Dengue có tổn thương gan nặng. Điều này tạo nên "khoảng trống" trong quản lí và điều trị bệnh.
- Chúng tôi trình bày hai trường hợp sốt xuất huyết Dengue tổn thương nặng kèm suy gan trong giai đoạn trễ của bệnh, được điều trị thành công với corticoid tiêm tĩnh mạch.

MỤC TIÊU

Mô tả đặc điểm lâm sàng, diễn tiến tổn thương gan và đáp ứng điều trị với corticosteroid ở hai bệnh nhân mắc sốt xuất huyết Dengue có tổn thương gan nặng trong giai đoạn ngày trễ của bệnh.

CASE LÂM SÀNG I

- BN được chẩn đoán sốt xuất huyết Dengue và điều trị tại địa phương N1-6. Từ N7 BN đừ, còn sốt cao liên tục, ói nhiều, đau thượng vị, chướng bụng nhiều, diễn tiến men gan tăng nhanh và có biểu hiện suy gan suy hô hấp tiến triển do tràn dịch đa màng cần thở oxy cannula mặc dù BC, Hct, TC đang khuynh hướng hồi phục . Định lượng nồng độ cytokine ghi nhận tăng các marker như IL-1β, IFN – γ, MCP-1, IL-10, IL-18, IL-23. Ferritin máu tăng rất cao (116 455 ng/ml).
- Tiến hành điều trị methylprednisolone 1 mg/kg/ngày. Diễn tiến sau 12h kể từ liều đầu tiên, tổng trạng cải thiện, hết sốt, ngưng được oxy, men gan xu hướng bình nguyên và cải thiện rõ rệt sau 24h.
- Kết cục BN dần ngưng được oxy, hết sốt, tổn thương gan và chức năng gan cải thiện và xuất viện sau 7 ngày điều trị. Tái khám sau 2 tuần lâm sàng và xét nghiệm trong giới hạn bình thường.

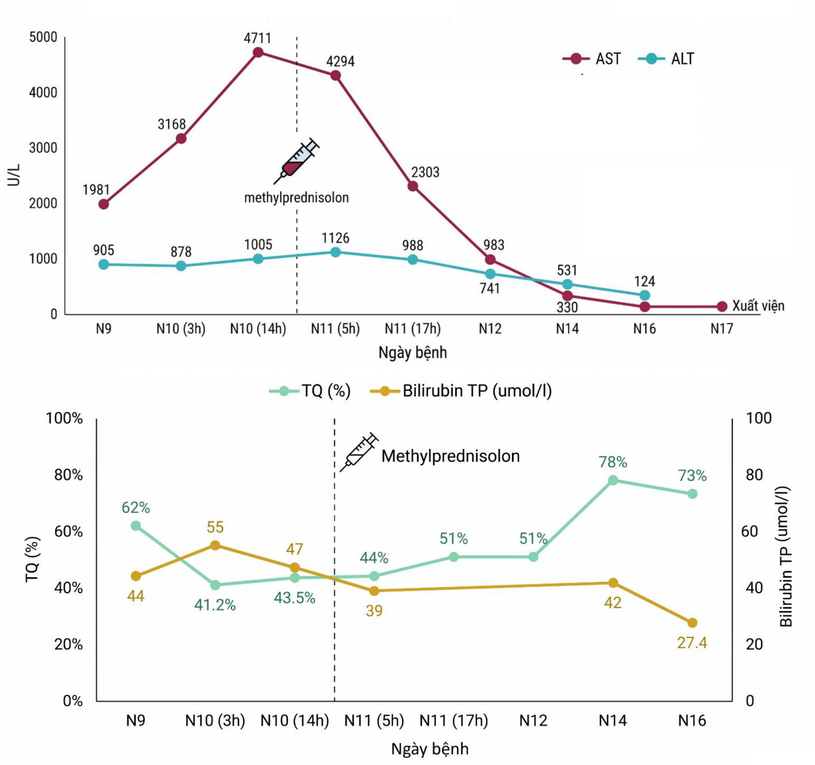

DIỄN TIẾN LÂM SÀNG CHUNG

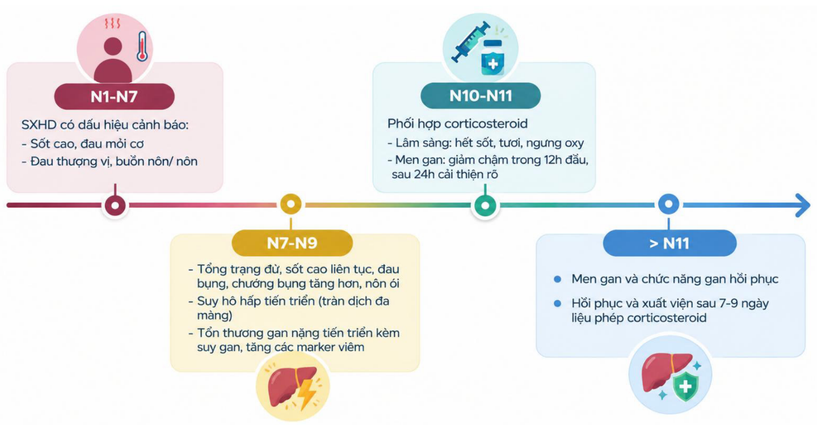

Đặc điểm	Case 1	Case 2
Tuổi, giới	Nam, 18 tuổi	Nam, 29 tuổi
BMI	27.5	23.4
Ngày bệnh nhập viện	N7	N4
Chẩn đoán xác định SXHD qua xét nghiệm	IgM Dengue chuyển (+)	NS1Ag (+) IgM Dengue chuyển (+)
Sốc thoát huyết tương	Không	Không
Tràn dịch đa màng	(+)	(+)
Hct đỉnh (%)	Không rõ	52%
TC đáy (K/µL)	41 K/µL	23 K/µL
AST / ALT đỉnh (U/L)	4711 / 1005 U/L	4889 / 1921 U/L
TQ đáy (%)	43%	47%
Bilirubin TP đỉnh (µmol/L)	47 µmol/L	22.7 µmol/L
Creatinin máu (µmol/L)	75 µmol/L	88 µmol/L
Lactate đỉnh (mmol/l)	4.82 mmol/L	4.84 mmol/L
Ferritin (ng/ml)	116.445 ng/ml	> 2000 ng/ml
LDH (U/L)	4126 U/L	4380 U/L
Procalcitonin (ng/ml)	3.57 ng/ml	1.49 ng/ml
MELD-score	23 điểm	11 điểm

CASE LÂM SÀNG II

- BN Nhập viện vào N4 của bệnh với sốt cao, đau thượng vị, nhợn ói, khám ghi nhận gan to. Diễn tiến BN sốt cao liên tục và tăng dần cử sốt đến N10, men gan tăng dần, đạt đỉnh, có biểu hiện suy gan và suy hô hấp tiến triển do tràn dịch đa màng cần thở oxy cannula mặc dù BC, Hct, TC đang khuynh hướng hồi phục, BN kém đáp ứng với điều trị kháng sinh.
- BN được khảo sát các marker viêm và bổ sung dexamethasone 1mg/m2da tiêm tĩnh mạch.
- Diễn tiến hết sốt sau gần 12h kể liều corticosteroid đầu tiên, men gan và chức năng gan cải thiện đáng kể sang ngày hôm sau. BN được điều trị thêm 8 ngày với dexamethasone giảm liều dần và xuất viện, hẹn tái khám sau đó.

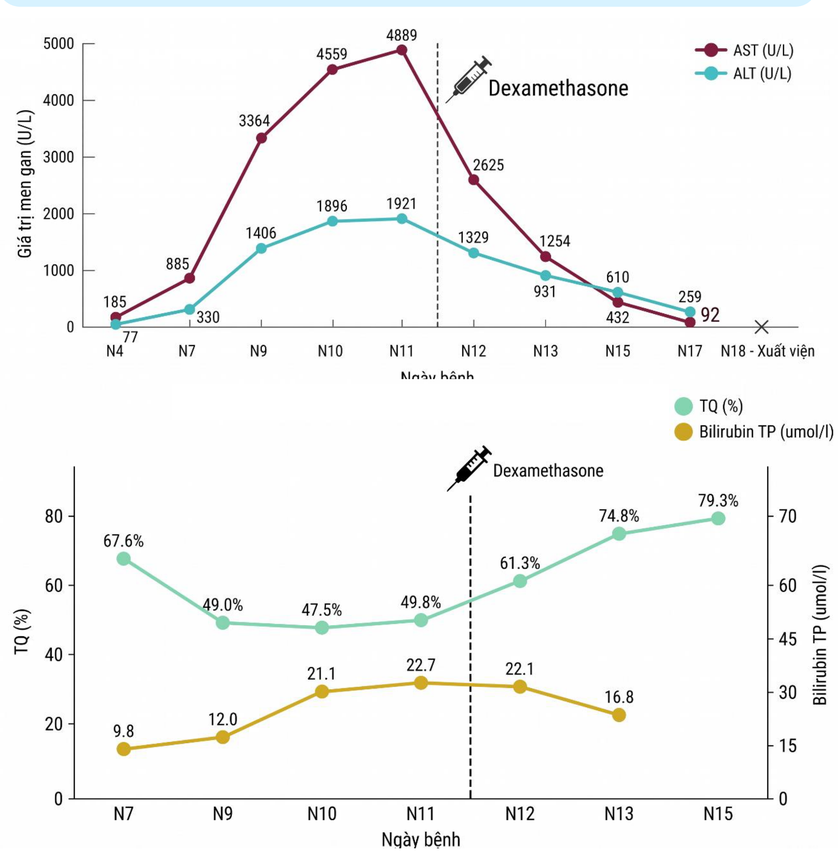

BÀN LUẬN VÀ HẠN CHẾ

Đáp ứng viêm quá mức và rối loạn điều hòa miễn dịch được xem là một trong những cơ chế quan trọng trong bệnh sốt xuất huyết Dengue nặng. Nhiều nghiên cứu ghi nhận sự gia tăng các cytokine và chemokine tiền viêm như IL-6, IL-8, TNF-α, IFN-γ và CXCL10,... có thể góp phần vào tổn thương cơ quan, bao gồm tổn thương gan. Do đó, corticosteroid đã được đề xuất như một chiến lược tiềm năng trong điều hòa đáp ứng miễn dịch. Một số thử nghiệm lâm sàng đã đánh giá prednisolone trong Dengue, tuy nhiên chưa chứng minh được lợi ích rõ ràng trên các biến cố lâm sàng chính.

Trong hai trường hợp của chúng tôi, corticosteroid được sử dụng trong bối cảnh tổn thương gan nặng kèm tăng biểu hiện đáp ứng viêm, với diễn tiến cải thiện rõ rệt sau điều trị. Tuy nhiên, chúng tôi chưa thể kết luận về hiệu quả tuyệt đối của corticosteroid trong bối cảnh này do nhiều nguyên nhân khách quan, đồng thời độ an toàn của liệu pháp cũng chưa được khẳng định. Bài báo cáo còn tồn tại một số hạn chế như sau:

- Bên cạnh corticosteroid, còn nhiều can thiệp điều trị khác như kháng sinh, PPI, số lượng ca tương đối ít nên chưa thể kết luận tính hiệu quả và an toàn. Kết cục men gan cải thiện chưa loại trừ do quá trình hồi phục tự nhiên.
- Loại corticosteroid, liều dùng và thời gian dùng chưa được thống nhất giữa hai trường hợp.
- Các marker viêm và bilan cytokine không được thực hiện đồng đều giữa hai ca, không thực hiện trước và sau điều trị để đối chiếu.

LIỆU PHÁP CORTICOID

	Case 1	Case 2
Corticosteroid	Methylprednisolon	Dexamethasone
Đường dùng	IV	IV
Liều khởi động	1 mg/kg/ngày	1 mg/m²da
Ngày khởi động	N10	N11
Tổng ngày sử dụng	7 ngày	9 ngày
Giảm liều	½ liều sau 3 ngày	½ liều sau 3 ngày, sau đó tiếp tục ½ liều sau 3 ngày
Biến chứng	Không	Không
Điều trị đi kèm khác	Oxy mũi Kháng sinh Lợi tiểu PPI TMC	Oxy mũi Kháng sinh PPI TMC

KẾT LUẬN

- Phản ứng viêm quá mức trong bệnh cảnh sốt xuất huyết Dengue vẫn còn là một thách thức trong chẩn đoán và điều trị.
- Corticosteroid là một công cụ tiềm năng để giải quyết vấn đề này. Tuy nhiên cần có những thử nghiệm với thiết kết nghiên cứu và lựa chọn đối tượng phù hợp để có được kết luận về tính hiệu quả và an toàn.

TÀI LIỆU THAM KHẢO

1. Lee YH, Leong WY, Wikan N, Smith A. Markers of dengue severity: a systematic review of cytokines and chemokines. J Gen Virol. 2016;97:3-103
2. Mizukami T, et al. Role of cytokines produced by T helper immune-modulators in dengue pathogenesis: a systematic review and meta-analysis. Int J Infect Dis. 2021.
3. Zhao L, Huang X, Hong W. Slow resolution of inflammation in severe adult dengue patients. BMC Infect Dis. 2016;16:291.
4. Tam DT, Ngoc TV, Tien NT. Effects of short-course oral corticosteroid therapy in early dengue infection in Vietnamese patients: a randomized, placebo-controlled trial. Clin Infect Dis. 2012;55:1264-124.

LỜI CẢM ƠN

Tập thể Khoa Nhiễm D và Khoa Cấp cứu - Hồi sức tích cực - Chống độc Người Lớn, Bệnh viện Bệnh Nhiệt Đới. Không tài trợ; không xung đột lợi ích. Không sử dụng thông tin định danh người bệnh.