ĐẶC ĐIỂM SỐT XUẤT HUYẾT DENGUE NẶNG CÓ TỔN THƯƠNG THẦN KINH Ở TRẺ EM

Thông tin về tác giả: Nguyễn Minh Tuấn[1], Hồ Thanh Phương[2], Nguyễn Thanh Hùng[1]
Đơn vị công tác: [1]Bệnh viện Nhi Đồng 1; [2]Trường Đại học Y khoa Phạm Ngọc Thạch
Thông tin liên hệ: Nguyễn Minh Tuấn – Email: tuannm@nhidong.org.vn – Điện thoại: 093 800 7313

TÓM TẮT

Mục tiêu: mô tả lâm sàng, dịch não tủy, hình ảnh học, điều trị và kết cục ở trẻ SXHD nặng có tổn thương thần kinh. **Phương pháp:** mô tả loạt ca hồi cứu, Bệnh viện Nhi Đồng 1, 01/2020–12/2024. **Kết quả:** 13 trẻ, tuổi trung vị 8, nam 69,2%. Biến chứng thần kinh xuất hiện trung vị ngày 5; thường gặp co giật (38,5%), co gồng (30,8%). Dịch não tủy có glucose, lactate bình thường 100%. MRI phát hiện bất thường 77,0% so với CT 38,5%. Sống 92,3%. **Kết luận:** theo dõi sát tri giác ngày 4–6, chọc dò dịch não tủy sớm, chỉ định MRI sớm, ưu tiên NaCl 3%.

ĐẶT VẤN ĐỀ / MỤC TIÊU NGHIÊN CỨU

- Tổn thương thần kinh – "mặt tối" của SXHD: **0,5–21%** [1,2]; từ rối loạn tri giác, co giật đến viêm não, Guillain-Barré [1–3]
- Cơ chế: virus xâm nhập, bão cytokine, thiếu máu não sau sốc, rối loạn chuyển hóa [1,2]
- Thiếu mô tả hệ thống về lâm sàng, dịch não tủy, hình ảnh học tại Việt Nam

MỤC TIÊU
1. Mô tả lâm sàng tổn thương thần kinh
2. Phân tích dịch não tủy, CT/MRI sọ não
3. Đánh giá điều trị và kết cục

ĐỐI TƯỢNG – PHƯƠNG PHÁP NGHIÊN CỨU

- **Mô tả loạt ca hồi cứu:** BV Nhi Đồng 1, 01/2020–12/2024; Xử lý bằng SPSS 26.0

Trẻ > 1 tháng – < 16 tuổi, SXHD nặng [4]
+
NS1 và/hoặc IgM Dengue (+)
+
≥ 1 dấu hiệu thần kinh: rối loạn tri giác, hôn mê, co giật, co gồng, dấu khu trú

- **Loại trừ:** bệnh thần kinh có từ trước, đồng nhiễm tác nhân khác, hồ sơ thiếu

KẾT QUẢ & BÀN LUẬN

Đặc điểm chung

13 ca | **8 tuổi** trung vị (IQR 4–11) | **69,2%** nam

Hình 1. Tình trạng dinh dưỡng

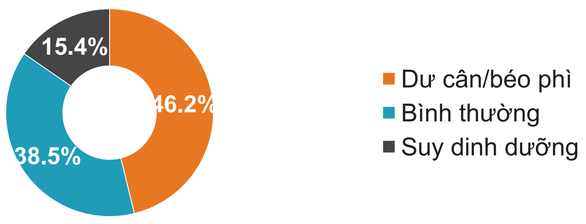

Thời điểm biến chứng

NGÀY THỨ 5

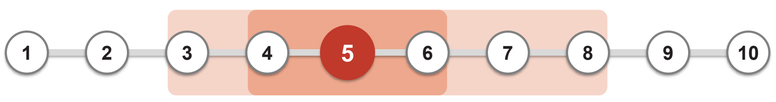

- Trung vị ngày 5 (IQR 3–8), **trùng giai đoạn nguy hiểm**

Biểu hiện thần kinh

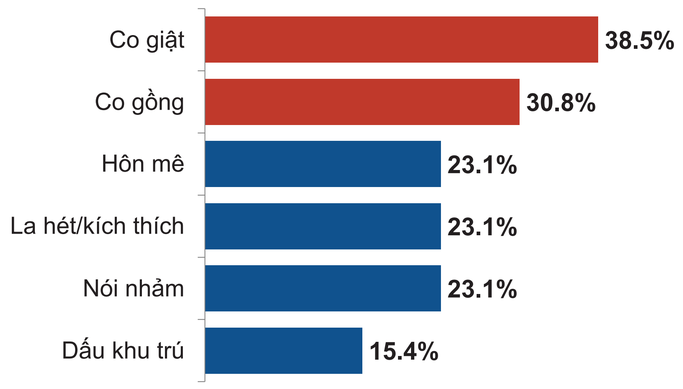

Dịch não tủy

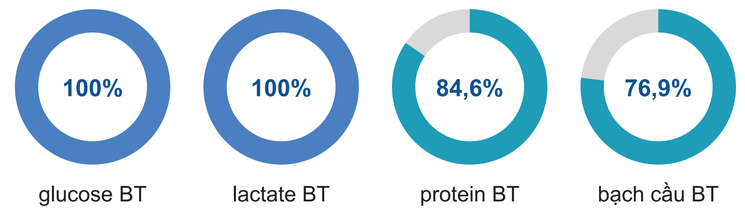

DNT gần như bình thường → loại trừ nhanh viêm màng não mủ

CT và MRI sọ não

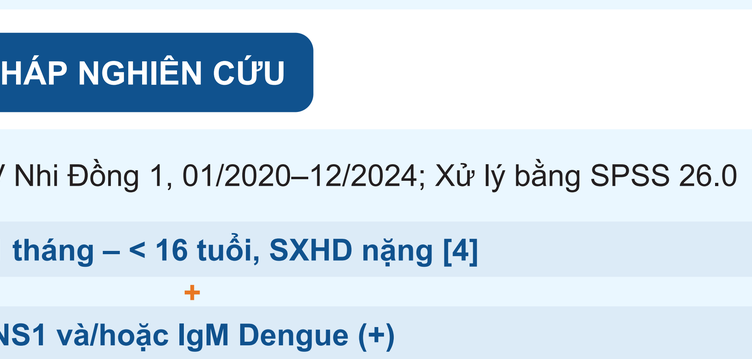

- MRI bất thường **77,0%** vs CT 38,5%

Điều trị và kết cục

53,9% Dùng thuốc chống co giật
46,1% Hỗ trợ hô hấp (thở máy)
46,1% NaCl 3% (Mannitol 20%: 23,1%)
92,3% (12/13 ca) sống và xuất viện sau hồi sức tích cực)
7,7% (1/13 ca) tử vong: sốc nặng, phù não lan tỏa, suy đa cơ quan

- Ưu tiên **NaCl 3%** thay vì Mannitol 20% để kiểm soát áp lực nội sọ

Bàn luận

Đối chiếu y văn
Tuổi, giới tương đồng báo cáo Ấn Độ, Thái Lan [5–7]; co giật 38,5% tương đương Gulati (36,4%) [8], thấp hơn một số báo cáo Ấn Độ (57%)
Hôn mê, dấu khu trú ít gặp hơn viêm não nguyên phát; tổn thương thường lan tỏa hơn khu trú [1,9]

Lựa chọn hình ảnh học
CT loại trừ nhanh xuất huyết não nhưng kém nhạy với tổn thương nhu mô sớm
Cần chỉ định MRI sớm, không chờ kết quả CT [1,2]

Chống phù não & tử vong
NaCl 3% giảm áp lực nội sọ, bảo tồn thể tích tuần hoàn – ưu điểm so với lợi tiểu thẩm thấu của Mannitol [10]. Tử vong 7,7%: cao hơn SXHD chung (< 1%) nhưng khả quan hơn báo cáo Neuro-Dengue trước đây (10–20%)

KẾT LUẬN

NHẬN DIỆN
Trẻ SXHD có rối loạn tri giác / co giật đột ngột.
Đặc biệt cảnh giác vào ngày 4-6

CHỌC DÒ DỊCH NÃO TỦY (CSF)
Thực hiện **ngay** để loại trừ nhiễm trùng thần kinh do vi khuẩn mủ/lao.

CHỈ ĐỊNH MRI SỌ NÃO
Chụp MRI sớm để xác định phù não/viêm não. **Không** dựa vào kết quả CT bình thường để loại trừ tổn thương.

CÁ THỂ HÓA HỒI SỨC
Cắt cơn co giật sớm. Lựa chọn ưu tiên **NaCl 3%** để kiểm soát áp lực nội sọ nhằm bảo vệ huyết động học ở trẻ nguy cơ sốc.

TÀI LIỆU THAM KHẢO

[1] Carod-Artal FJ, et al. Neurological complications of dengue virus infection. Lancet Neurol. 2013;12(9):906–919. [2] Li GH, et al. Neurological manifestations of dengue infection. Front Cell Infect Microbiol. 2017;7:449. [3] Solomon T, et al. Neurological manifestations of dengue infection. Lancet. 2000;355(9209):1053–1059. [4] Bộ Y tế. Quyết định 2760/QĐ-BYT ngày 04/7/2023 – Hướng dẫn chẩn đoán, điều trị SXH Dengue. [5] Misra UK, et al. Neurological manifestations of dengue virus infection. J Neurol Sci. 2006;244(1–2):117–122. [6] Sahu R, et al. Neurologic complications in dengue virus infection: a prospective cohort study. Neurology. 2014;83(18):1601–1609. [7] Pancharoen C, Thisyakorn U. Neurological manifestations in dengue patients. Southeast Asian J Trop Med Public Health. 2001;32(2):341–345. [8] Gulati S, Maheshwari A. Atypical manifestations of dengue. Trop Med Int Health. 2007;12(9):1087–1095. [9] Murthy JMK. Neurological complications of dengue infection. Neurol India. 2010;58(4):581–584. [10] Kochanek PM, et al. Guidelines for the management of pediatric severe traumatic brain injury, 3rd ed. Pediatr Crit Care Med. 2019;20(3S):S1–S82.